ZApprO 2020, Fächerübergreifende Zuständigkeit der Zahnmedizin u. Kieferorthopädie

ZMK-med.: Fächerübergreifende Krankheiten durch Okklusopathien ursächlich therapierbar

Georg Risse

Zahnfehlstellungen und fehlerhafte Okklusionsflächen als Ursache von Durchblutungsstörungen im Bereich von Kopf und Hals,
als Ursache von *Kompartmentsyndromen* mit möglichen fächerübergreifenden Krankheiten, u.a. *„Vaskuläre Demenz“ u. „Hirninfarkt“*

Komprimierte Zusammenfassung

ZApprO 2020, Fächerübergreifende Zuständigkeit

Zahnfehlstellungen, Okklusionsstörungen als Ursache von und lokalen wie von fächerübergreifenden Krankheiten

Klinik: Kontinuierliches Knirschen auf Vorkontakten bzw. eine chronische Kompensationsmotorik des Kauorgans führen u. a. zur Verhärtung und zur Hypertrophie der betroffenen Muskeln, insbesondere des *M. masseter*, des *M. pterygoideus medialis* und *-lateralis sowie des M. temporalis und des M. sternocleidomastoideus mit Kompression der internen Gefäße*.

Die zwischen diesen Muskeln und dem Cranium befindlichen Gefäße werden zusätzlich durch die Hypertrophie dieser Muskeln dysfunktionell komprimiert. Hierdurch entsteht eine Blockade des Blutflusses und des Blutabflusses als Ursache von Krankheiten im gesamten Kopf- Halsbereich, einschließlich des Neurocraniums.

Die ZApprO 2020 -Verordnung fordert eine „fächerübergreifende“ Lehre und Zuständigkeit der bisherigen „Zahn-, Mund- und Kieferheilkunde“ auf *„fächerübergreifende Zusammenhänge, Probleme und Beziehungen“.* Zahnärztekammern sind verpflichtet entsprechende Fort- und Weiterbildungen den Zahnärzten, Zahnärztinnen und Kieferorthopäden (-innen) nach Vorgaben der Funktionellen Anatomie des Orofazialen Systems und vorhandener diesbezüglicher aktueller Literatur zur ursächlichen Therapie von lokalen und fächerübergreifenden Krankheiten anzubieten.

Wirtschaftlichkeit: Eine ursächliche Therapie obiger Krankheiten durch Therapie von Okklusopathien und ihren lokalen wie von fächerübergreifenden Krankheiten im Fachbereich der Zahnmedizin und Kieferorthopädie nach Definition des Fachbereichs nach G.-H. Schumacher und klinischer Umsetzung nach ZMK-med. erspart - neben dem persönlichen Leid der Patienten infolge bisheriger Begrenzung auf den Fachbereich von *„Zahn, Mund und Kiefer“* - Milliarden €-Bereiche im Gesundheitssystem und von Beitragszahlungen.

Bedeutung:

Ursächliche Zuständigkeit der Zahnmedizin und Kieferorthopädie für lokale wie auf fächerübergreifende Krankheiten von Kopf und Hals in:

- **der Konservierenden Zahnheilkunde**
- **der Prothetik**
- **der Kieferorthopädie / Orthodontie**

Okklusopathien und Dysfunktionsketten

Okklusopathie / Zwangsbiss:

- Jegliche Störung des gleichmäßigen Kontakts aller Zähne des Ober- und Unterkiefers im Schlussbiss und bei der Kautätigkeit als Schertätigkeit (Scherenbiss)
- Fehlerhafte Zahnbeziehung eines oder aller Zähne durch fehlerhafte Okklusionsfläche eines Zahnes, Fehlstellung eines Zahnes, fehlerhafte Zahnbogenformen oder durch fehlerhafte Beziehungen der Kiefer zueinander

Der Zwangsbiss (P. Schopf)

„Unter einem Zwangsbiß versteht man eine Bißluxation in der letzten Phase des Mundschlusses mit Hereingleiten in eine durch Zwangsführung verursachte, abwegige Okklusion bei sichtbarer Differenz zwischen habitueller Okklusion und Ruhelage.
Die Feststellung eines Zwangsbisses ist nur im Rahmen der klinischen Untersuchung, nicht aber am Kieferabguss möglich.

Als Zeichen eines Zwangsbisses gelten:

- *Deviation des Unterkiefers bzw. Bißluxation beim Hereingleiten in die habituelle Okklusion sowie ggf.:*
- *Schlifffacetten an zwangsbißführenden Zähnen*
- *Anämische Bezirke an der marginalen Gingiva als Zeichen der isolierten Belastung zwangsbißführender Zähne und*
- *Lockerung dieser überbelasteten Zähne.“*

[(*) Schopf, P.: Anamnese und klinische Untersuchung in: P. Diedrich: Kieferorthopädie (I), Orofaziale Engwicklung und Diagnostik, S. 156; Urban und Fischer, 4. Auflage, 2000]

Bereiche einer Okklusopathie / Dysfunktionsketten / Krankheiten

(I) Okklusopathie

(1) Kondylopathie

(2) Myopathie

(3) Vaskulopathien

(4) Neuropathie

(5) Atlas- und HWS- Pathien

(II) Lokale und fächerübergreifende Krankheiten durch Formen der Okklusopathie sowie ihre ursächliche Therapie

Der „*Scherenbiss*“ / „*Okklusopathie*“

„Im menschlichen Gebiss sind die Gegebenheiten der Art, daß beim Zahnreihenschluss die Schneidekanten der oberen und unteren Zähne scherenartig aneinander vorbeigleiten und die Zahnhöcker in die korrespondierenden Vertiefungen der Okklusionsflächen greifen.
[G.-H. Schumacher, Anatom]

Beachtung: Kiefergelenke als „hängende Gelenke“

Über das *Os hyoideum* und die *Gewichtslast des Halseingeweides* sind die Kiefergelenke des Menschen *hängende Gelenke* mit dem Anschlag der Kondylen in Ruhephase am Tuberculum articulare.(Abb. 1 bis 4)

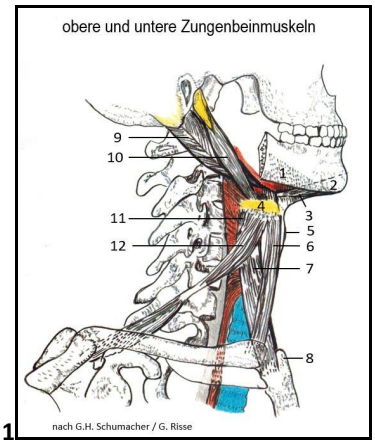

1

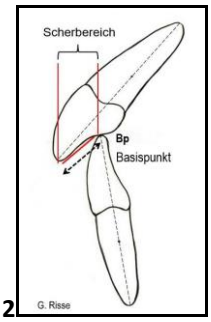

2

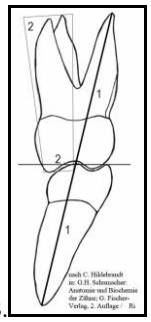

3

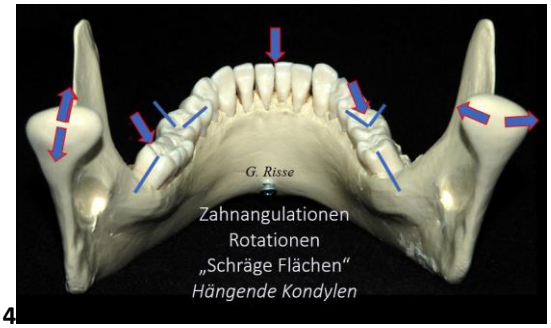

4

Abb.: „Hängende Kiefergelenke(1) / Scherkontakte der Okklusion: 2, 3, 4

Kauflächen:
***Scherkontakte* in der Okklusion (2) / (3) / (4) mit Bezug zu Front, zu Molaren und zu Kondylen**

Funktionelle Bedeutung der Scherkontakte:

- ***Okklusopathie*: Bei dysfunktionellen Zahnstellungen, Füllungen, Kronen, Brücken folgen im Schlussbiss:** dysfunktionelle Vorkontakte, dysfunktionelle Scherkontakte mit dysfunktioneller Zwangsverlagerung der Kondylen, des Unterkiefers und des Zungenbeins sowie eine dysfunktionelle Kompensationsmotorik.
- **Besteht eine *Infraokklusion* im Molarenbereich, werden die Kondylen durch Scherkontakte der Frontzähne nach dorsal dysfunktionell zwangsverlagert.**
- **Zwangsbiss, Folgen:** Kompensationsmotorik, *Dysfunktionsketten* und *Dystonien* der Muskulatur von Kopf und Hals.

Beispiel: Abb.: 5

Die Dysfunktionskette durch unversorgte Zahnlücke im Unterkiefer

Unversorgte Zahnlücke im Unterkiefer rechts:
Fehlen des ersten unteren Molaren (46) und Folgen

Stufe (I): Okklusopathie

- Kippende Wanderung der benachbarten Zähne in die Extraktionslücke
- dadurch Verlust der vertikalen Abstützung zu den Zähnen im Oberkiefer mit der Folge:

Stufe (II): Kondylopathie

- Verlagerung des Unterkiefer und des rechten Kondylus nach dorsal
- mit Stauchung der dortigen Arteria tympanica (Versorgung des Innenohrs)
- ggf. Verlagerung des Discus articularis nach anterior: weiterer vertikaler Höhenverlust für die Okklusion – begleitet mit zusätzlich weiterer Dorsalverlagerung des Kondylus und Schwenkung des Unterkiefers nach dorsal rechts.
- Krankheiten des Ohres

Stufe (III): Myopathie (-en) lokal wie fächerübergreifend
Stufe (IV): Vaskulopathien durch Myopathien
Stufe (V) : Neuropathie lokal (Parodontium) wie im Zentralhirn

Dysfunktionsketten

- Mit der dysfunktionellen Verlagerung (Zwangsverlagerung) des Unterkiefers nach dorsal im Schlussbiss folgt automatisch eine *Kompensationsmotorik* rechts zur Verhinderung der Zwangsverlagerung des Unterkiefers nach dorsal rechts.
- Der Unterkiefer wird dann spontan (habituell) / muskulär nach vorne / anterior / links zur Gegenseite „verlagert“ bis zum Anschlag im vorderen linken Front-Eckzahnbereich mit habituellem Zubiss auf der linken Zahnreihe.
- Hierdurch wird die hierbei beteiligte Muskulatur übermäßig und dauerhaft aktiviert, wodurch eine Muskelhypertrophie insbesondere der M. pterygoideus medialis und M. pterygoideus lateralis sowie des M. temporalis eintreten kann:
    - die sog. *Myopathie* mit der Folge von Schmerzen im Kopfbereich
    - **und** einer Entstehung von *Vaskulopathien*, durch dysfunktionelle Kompressionen der lokalen Blutgefäße (Kompartmentsyndrom)
    - mit Rückstau in alle Bereiche von Kopf und Hals.
    - Ursache von fächerübergreifenden Krankheiten in allen Fachbereichen von Kopf und Hals. (dort als unbekannt zu bezeichnen mit der Gefahr von Fehlbehandlungen, wenn nicht ursächlich; erheblicher Kostenfaktor im Gesundheitssystem).
    - Neuronale Kompensationsimpulse / Schmerzen

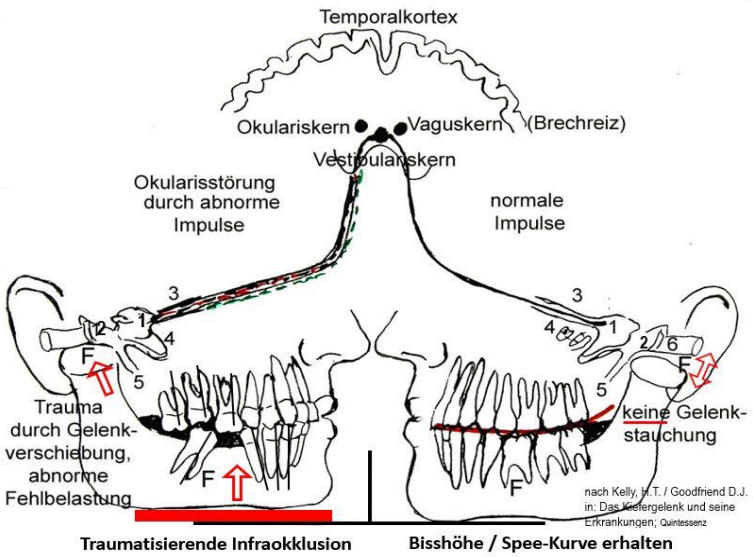

Abb. (5): Verlust des unteren rechten ersten Molaren und der Bisshöhe (rot):
Eine* Form der Vielfalt von: *„Okklusopathie“

- **linke Patientenseite:**
  ideale „Okklusionskurve“, Spee’sche Kurve und -Lage der Kondyle im Schlussbiss
- **rechte Patientenseite:** *Okklusionsstörung* durch unversorgte Extraktionslücke vom ersten Molaren (6-er) im Unterkiefer rechts mit folgenden Zahnfehl-stellungen, Höhenverlust (rot) der Okklusionsebene und folgender Zwangs-verlagerung der rechten Kondyle nach dorsal und kranial im Schlussbiss.
- **Funktionskette / Folgen:** dysfunktionelle Kompensationsmotorik zur Vermeidung des Schlussbisses und folgenden Myoarthropathien, Vaskulopathien, Neuropathien und lokalen wie fächerübergreifenden Krankheiten

Dysfunktionskette, Beispiel oben Abb.: (5)

Rotatorische Zwangsverlagerung des Unterkiefers nach dorsal rechts durch Verlust des ersten unteren Molaren re und der Bisshöhe und „Wanderung“ der benachbarten Dentitionen. **Folgen**

- Verlust der Bisshöhe re
- Wanderung der benachbarten Dentitionen in die Zahnlücke
- Kiefergelenkkompression re
- Schwenkung des Unterkiefers nach re im Schlussbiss
- Dysfunktionelle Kompensationsmotorik zur Verhinderung des Dysfunktionellen Schlussbisses (mit dysfunktioneller Zwangsverlagerung des re. Kondyle)
- Hypertrophie der Kompensationsmotorik und Kontaktmotorik
- Dysfunktionelle Kompression des Blutgefäßsystems des Orofazialen Systems durch dysfunktionelle Zwangsverlagerung des Unterkiefers mit folgender gesteigerter Muskelmotorik und Muskelhypertrophie mit folgenden Kompartmentsyndromen, dysfunktioneller Kompensationsmotorik und Erkrankungen / Krankheiten in allen umgebenden medizinischen Fachbereichen von Kopf und Hals.

Ähnliche Befunde können auch bei einer zu niedrigen vertikalen Stellung des ersten Molaren oder bei einer zu niedrigen Okklusionsfläche der ersten Molaren durch zu niedrige Füllungen bzw. Kronen in der Konservierenden / Prothetik - <u>oder</u> durch Kieferorthopädie / Orthodontie, Aligners bei zu niedrigen Bisshöhen der ersten Molaren <u>oder</u> durch Vorkontakte in der Front durch Prothetik oder Kieferorthopädie / Orthodontie erfolgen, siehe Abb.: 6.

Okklusion in der Zahnmedizin: reguläre Kontaktbeziehung der Zähne des Ober- und Unterkiefers im Schlussbiss

Okklusion: Lat.: occludere -verschließen / Verschluss

Fachbereich:
ZMK-med., medizinisch definierte Zahnmedizin u. Kieferorthopädie
nach G. Risse

Okklusopathie: **Dysfunktionelle Okklusionsbeziehung des Kauorgans**
Auch als *„Zwangsbiss“* bezeichnet
(Teilbereich des Orofazialen Organsystems) im Schlussbiss durch
- Fehlen von Zähnen
- dysfunktionelle Zahnstellungen einzelner oder mehrerer Zähne
- dysfunktionelle Zahnbogenformen in allen 3 Dimensionen, (3D)
- dysfunktionelle vertikale Statik der Molaren, insbesondere der Infraokklusion durch dysfunktionelle Bisshöhe, durch dysfunktionelle *Okklusionsfläche* eines Zahns als Folge von dysfunktioneller Abrasion, dysfunktionelle Füllungen oder Kronen, durch dysfunktionelle Kieferorthopädie / Orthodontie
- dysfunktionelle Winkelstellungen / Kronen der Frontzähne
- dysfunktionelle Winkelstellung der Eckzähne („Eckzahnführung“)

mit folgenden *Fehlpositionierungen* des Unterkiefers, der Kondylen und des Zungenbeins im Schlussbiss sowie folgender Kompensationsmotorik.

Eine *„Okklusopathie“ als Sammelbegriff* kann in verschiedenen Formen und Stadien sowie in verschiedenen Fachbereichen der Zahnmedizin vorliegen.

Differenzierungen

Vielfach wird eine *Okklusopathie* auch unter dem allgemeinen, jedoch wenig zielführenden Terminus „Craniomandibuläre Dysfunktion, CMD“ (DGFDT) thematisiert.

In der Kieferorthopädie spricht man bei „Okklusopathien“ von sog. „Dysgnathien“. Hierbei werden dann Okklusopathien primär in der Wachstumsphase mit den sog. Lageanomalien der Kiefer zueinander nach der Angle-Klassifizierung anhand der sagt. Beziehungen der ersten bleibenden Molaren (6-er) zueinander thematisiert:
(Angle-Kl. I, II, III). / Wachstumsbedingte Lageanomalien, vielfach verbunden auch mit Zahnfehlstellungen (Okklusopathien).

Die „**Funktionelle Anatomie des Orofazialen Systems“** nach G-H. Schumacher differenziert die *„Okklusopathie“* weiter nach ***„Primären-*** **und** ***Sekundären Dysgnathien“****:*
„Sekundäre Dysgnathien bilden sich erst während der Gebrauchsphase. Sie können durch Zahnverlust, Abrasion, Zungendruck, Trauma, prothetische Behandlung oder Operation entstehen.“
Das gilt auch für eine dysfunktionelle Kieferorthopädie / -Orthodontie (Straight-Wire-Technik / Aligner) nach Abschluss des Wachstums.
Danach fallen dann insbesondere sog. *„Sekundäre Dysgnathien“* auch unter den Terminus *„Okklusopathie“.*

Retraler Zwangsbiss / „Okklusopathie“

Visualisieren und Verstehen der Problemstellungen durch (FR-) / FRS, Fernröntgenseitenaufnahmen

Eine dysfunktionelle Zwangsverlagerung des Unterkiefers und der Kondylen nach dorsal u. a. durch primäre *dysfunktionelle Vorkontakte der Fronten* bedeutet:

- **eine Kompression der Art. tympanica anterior, der Chorda tympani, mangelhafte Blutversorgung des Innenohrs,**
- **eine Fehlbelastung des Larynx, der HWS und der Atlasgelenke**

Retraler Zwangsbiss durch fehlerhafte Winkelstellung der Frontzähne

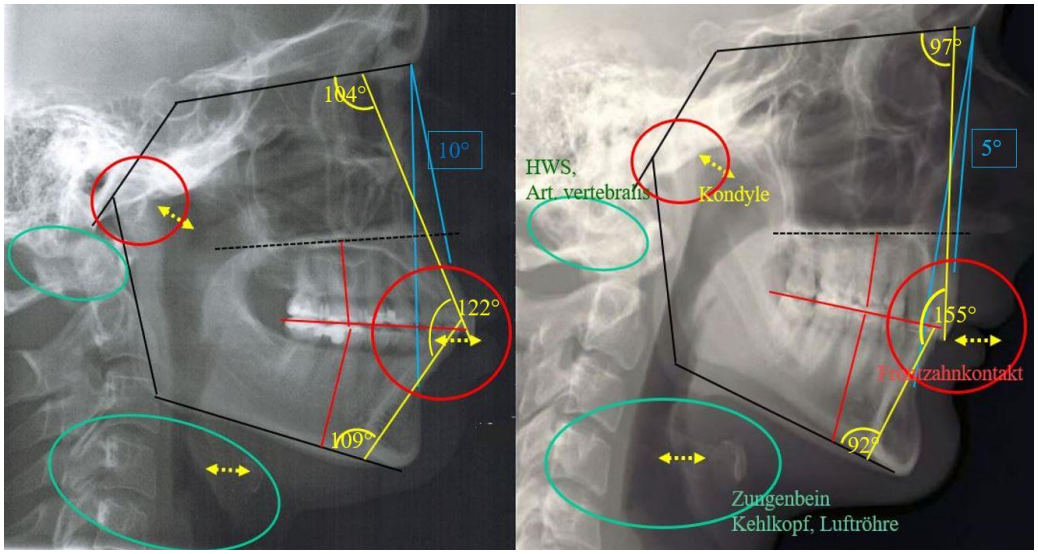

Abb.: 6

Abb. 6: Der „primäre dysfunktionelle Vorkontakt“ in der Front

- durch dysfunktionelle Winkelstellung der Frontzähne vom OK/UK zueinander durch verschiedene Variationen, u.a.:
  - durch Steilstellung / Kippstellung der oberen Front nach dorsal
  - durch protrusive Kippstellung der unteren Front und weiteren Variationen
- durch Infraokklusionen einer Seite / rotatorische Schwenkung des Unterkiefers durch Infraokklusionen beider Seiten

Achtung

Unterlagen: Klinischer Funktionsstatus / FRS, Fernröntgenseitenaufnahme

- Sog. Vermessungen der Kieferlage und Aufbissschienen klären nicht ursächliche Problemstellungen durch falsch stehende Zähne.
- Dysfunktionelle sagittale Kippstellungen der Fronten von Ober- und Unterkiefer und ihre Bedeutung sind *ohne FR / Kieferorthopädie* klinisch nicht zu bewerten.
- Zur ursächlichen Klärung ist eine *vorgängige Fernröntgenseitenaufnahme, FRS* mit Auswertung auch für Zahnärzte in vielen Fällen (Prothetik, Konservierende) hilfreich bzw. unumgänglich.
- Unterlassen einer FRS kann als ein schwerer Fehler der Befunderhebung, Beratung, Diagnose und Therapie ggf. auch als Behandlungsfehler gewertet werden.

ZMK-med. Hämodynamik / „*Okklusopathie*“
Vaskulopathieen von Kopf und Hals / Kompartmentsyndrom als Folgen von „Okklusopathie“ durch Muskelhypertrophie, Muskelhartspann

Klinische Perspektiven zur Okklusion als dynamisches Zentrum

- Muskuläre Verbindungen von Kopf und Körper
- Verbindungen des Os hyoideum
- Vaskuläre Verbindungen
- Halseingeweide in Verbindung mit dem Os hyoideum

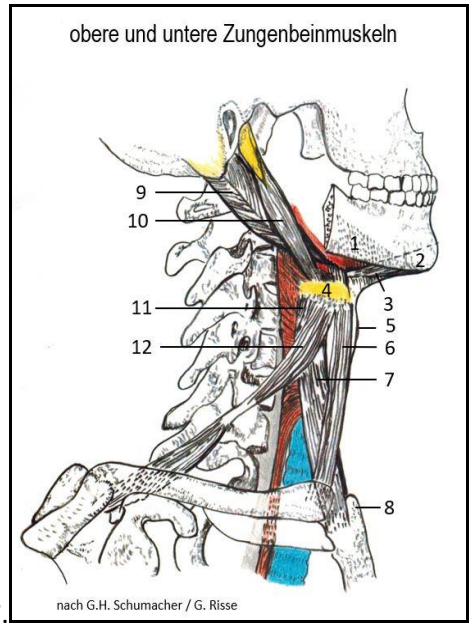

7.

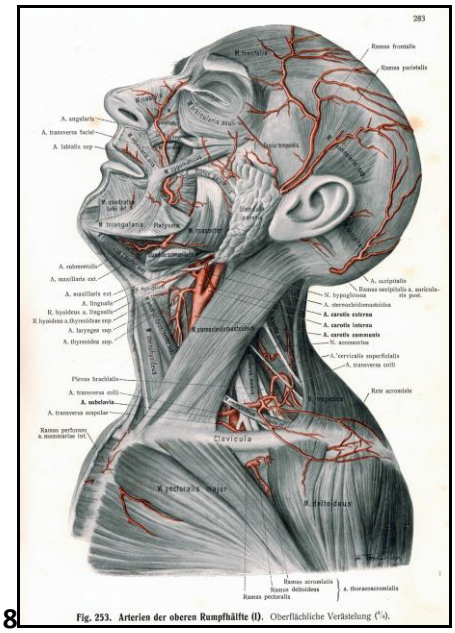

8

Abb. 7 und 8

- Muskuläre Diagonalverbindungen spielen eine große Bedeutung bei der Kompensation von dysfunktionellen Scherkontakten der Okklusion mit dysfunktionellen Schwenkungen des Unterkiefers und rotatorischer kompensatorischer Motorik über den M. Sternocleidomastoideus.
- Gleichzeitig wird die enge Beziehung der Gefäße mit der lokalen Muskulatur und interdisziplinärer Muskulatur dargestellt.

Klinische Bedeutung: Über obige Abbildungen erhält man so einen ersten Einblick auf fächerübergreifende muskuläre Vernetzungen des sog. „Kauorgans“ und über die Problematik bei Kompensationsmotorik und Muskelhypertrophie in Beziehung zu den Gefäßen, nachfolgend.

Oberflächliche Muskulatur von Kopf und Hals

Als Orientierung zum Verständnis von Krankheiten / Beziehungen

Die besondere medizinische / klinische Bedeutung von „Muskelverspannungen“ im Bereich von Kopf und Hals

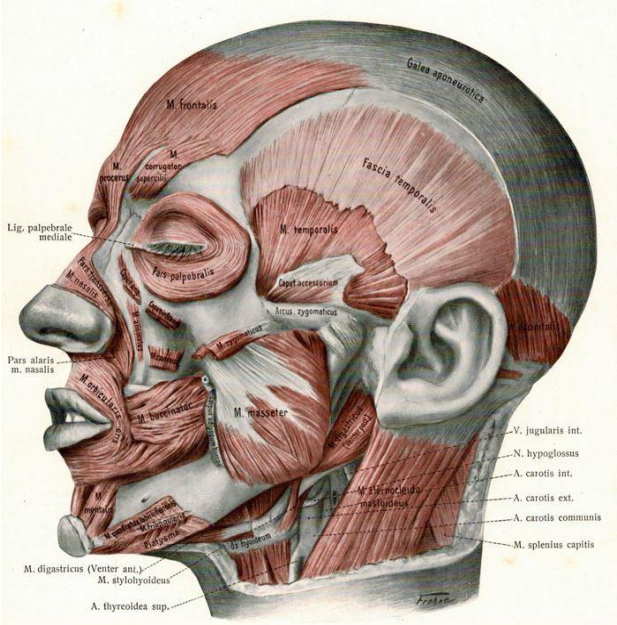

FR. Kopsch: Reuters Lehrbuch der Anatomie des Menschen,
Kopfmuskel und obere Zungenbeinmuskeln Fig. 73; 10. Auflage 1914

Abb.9: „Äußerere Kopfmuskulatur und obere Zungenbeinmuskulatur

Funktionell stehen die Befunde der Muskelhypertrophie und des Muskelhartspanns des Kopfes in ursächlicher Verbindung mit dysfunktionellen Vorkontakten der Okklusion, welche u.a. unter dem Terminus: „Bruxismus“ / „Vorkontakt“ eingeordnet werden.

Die Kompressionen der Blutgefäße des Kauorgans durch den Muskelhartspann gegen die harte Schädelkalotte infolge dysfunktioneller Okklusopäthien haben direkte klinische Auswirkungen auf alle benachbarten Fachbereiche von Kopf und Hals:

- mit den Folgen von komplexen Spannungskopfschmerzen /, Migräne usw. durch den Muskelhartspann des M. temporalis,
- sowie mit den Folgen von komplexen *Gefäßerkrankungen mit möglichen komplexen Erkrankungen in allen Fachbereichen von Kopf und Hals bei der „Ischämie der Masseteren“ als „Claudicatio masticatoria, sodass die Patienten beim Kauen fester Speisen eine deutliche Kopfschmerzverstärkung temporal zeigen, die den Patienten zwingt, beim Essen Pausen einzulegen. (20% der Patienten)“, [P. Berlit: Klinische Neurologie. 3. Auflage, Springer, S. 678]*
- sowie insbesondere mit der *„internen“ Kaum*uskulatur den Mm. pterygoidei (medialis und lateralis) in Verbindung mit den dortigen Blutgefäßen.

Der Plexus pterygoideus, Myopathien, Vaskulopathien

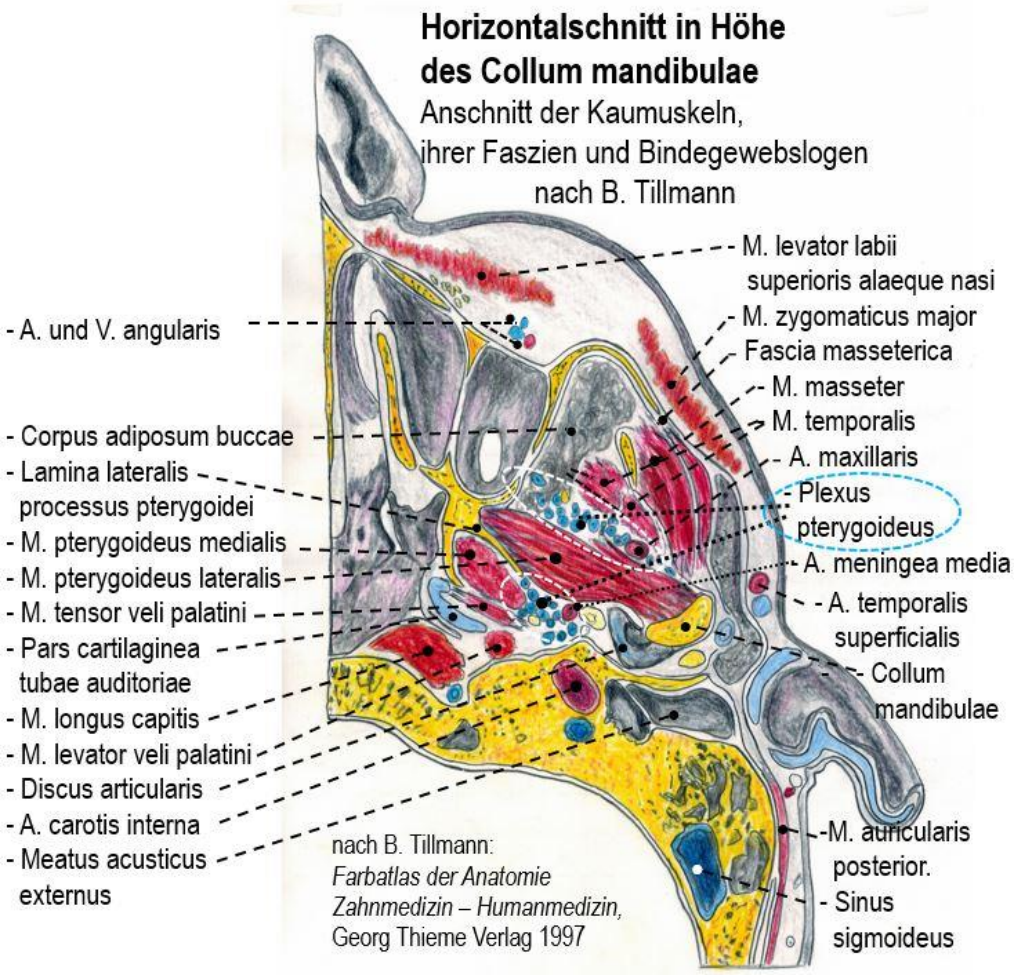

Abb.: 10

Kausalketten, Kompensationsmotorik, „*Zähneknirschen*“ –

- **Kompression u.a. des *Plexus pterygoideus* durch dysfunktionelle Hypertrophie der umgebenden Kau-Muskulatur mit**
- **Rückstau des Blutabflusses u.a. in den Sinus cavernosus des Neurocraniums**
- **mit fächerübergreifenden Funktionsstörungen aller Organe von Kopf und Hals**
- **sowie des Zentralnervensystems, u. a.: „Schlaganfall“ / Vaskuläre Demenz**

Tiefe Kopfvenen / Vernetzungen des Sinus cavernosus mit dem Plexus pterygoideus

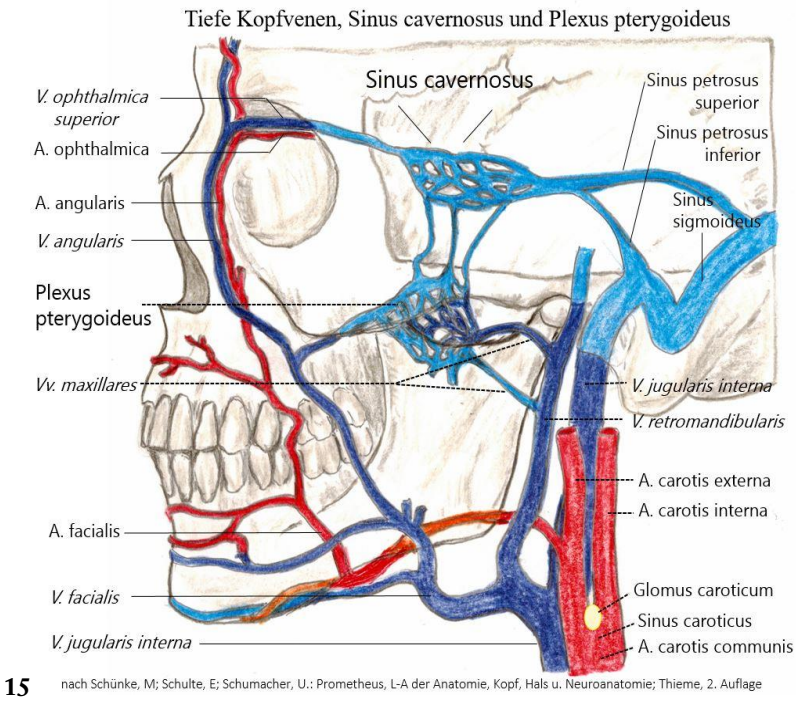

Abb. 15: tiefe Kopfvenen / Vernetzungen des Sinus cavernosus mit dem Plexus pterygoideus zur Verdeutlichung der Bedeutung bei Hypertrophie der Kaumuskulatur und möglichen **fächerübergreifenden Krankheiten.**

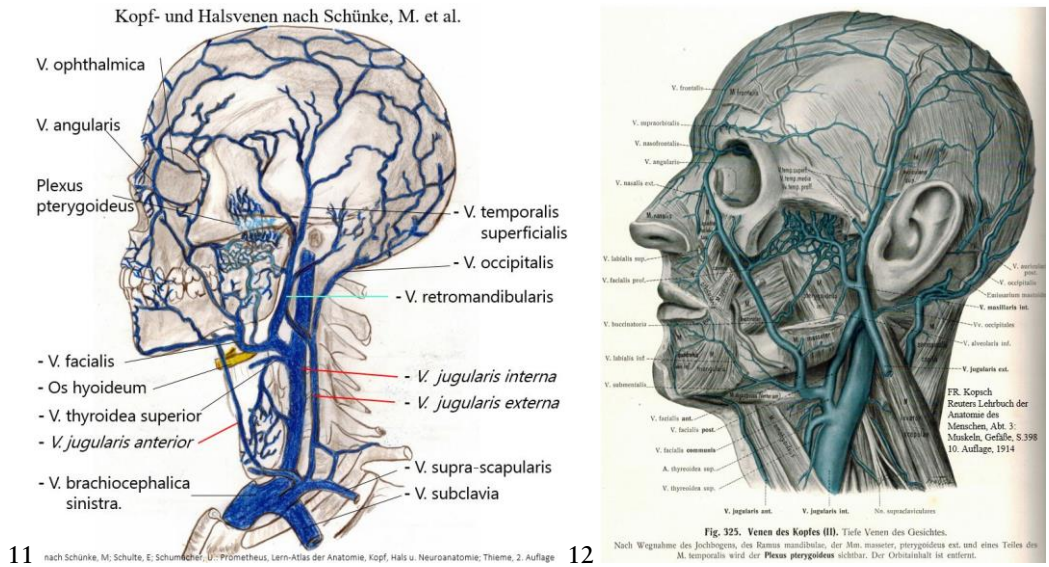

Abb.: 11 und 12 / Kopf- und Halsvenen zur Visualisierung der Verbindungen der Venen mit der harten Schädelkalotte und der regionalen Muskulatur

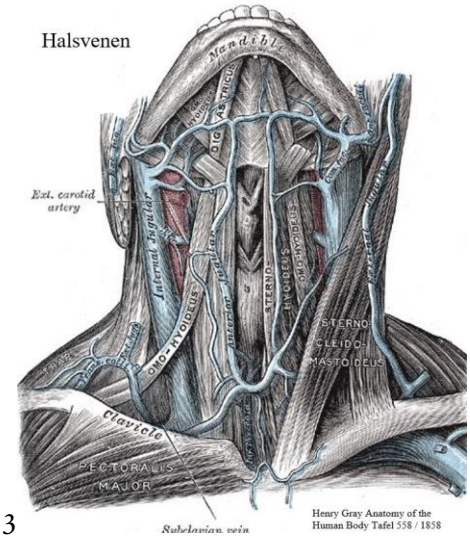

13

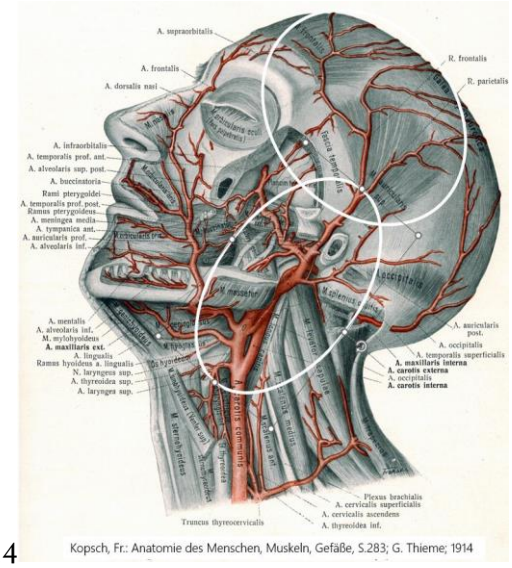

14

Abb. 13: Halsvenen in Verbindung mit der Halmuslulatur des Kauorgans und dem Corpus

Abb. 14: Darstellung der arteriellen Versorgung von Kopf und Hals mit Hervorhebung der besonderen muskulären Belastungsbereiche bei Okklusionbedingter Hyperaktivität

Das Arteria vertebralissyndrom als Folge der cervicalen Kompensationsmotorik eines dysfunktionellen Kauorgans

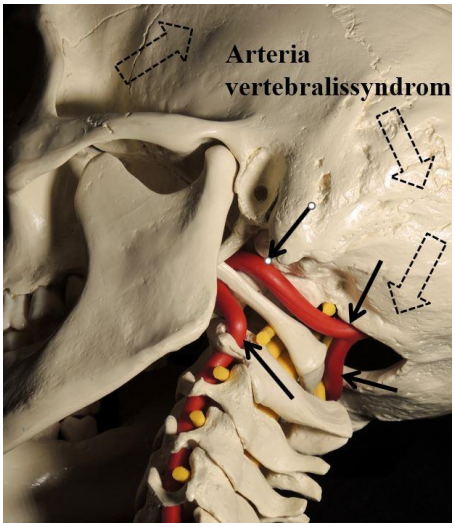

Abb. 16: Die „Gefährdung“ der *A. vertebralis* bei *dysfunktioneller Kompensationsmotorik* eines dysfunktionellen Kauorgans

G. Risse, 07.10.2026